Ein Fall von Meningomyelocele lumbo-sacralis.

Inaugural-Dissertation

zur

Erlangung der Doktorwürde

in der

gesamten Medizin

verfasst und einer

Hohen medizinischen Fakultät

der

Kgl. Bayer. Ludwig-Maximilians-Universität zu München

vorgelegt von

Franz Zorn,
approb. Arzt aus Pitesci (Rumänien).

München, 1902.
Kgl. Hof- und Universitätsbuchdruckerei von Dr. C. Wolf & Sohn.

Ein Fall von Meningomyelocele lumbo-sacralis.

Inaugural-Dissertation

zur

Erlangung der Doktorwürde

in der

gesamten Medizin

verfasst und einer

Hohen medizinischen Fakultät

der

Kgl. Bayer. Ludwig-Maximilians-Universität zu München

vorgelegt von

Franz Zorn,
approb. Arzt aus Pitesci (Rumänien).

ACAD. MED. BAT. BIBL.

München, 1902.
Kgl. Hof- und Universitätsbuchdruckerei von Dr. C. Wolf & Sohn.

Gedruckt mit Genehmigung der medizin. Fakultät der Universität München.

Referent: Obermedizinalrat Prof. Dr. Bollinger.

Bevor Recklinghausen im Jahre 1886 seine Untersuchungen über die Spina bifida herausgab und durch dieselben die Lehre von den Wirbelspalten in ganz neue Bahnen lenkte, „unterschied man," sagt Hildebrand, „auf Grund der Untersuchungen von Virchow, Koch und Marchand, abgesehen von dem offenen Wirbelspalt der Rhachischisis post., drei Formen der sackförmigen Spina bifida:

1. die Hydromeningocele; der Sack besteht aus Dura und Arachnoidea.
2. Eine zweite Form von Meningocele, die auf dem Sack einen Nabel trägt, eine Einsenkung da, wo sich innen das Rückenmark findet.
3. Die Hydromyelocele; eine Ausbuchtung des Rückenmarks, die deutlich mit dem Zentralkanal kommuniziert.

Das Wesentliche dieser Anschauung ist also das, dass bei der sackartigen Spina bifida stets die Dura die äusserste Sackwand bildet. Dass bei der einfachen Meningocele Arachnoides und Dura ausgebuchtet sind; dass bei der komplizierten das ebenso ist, aber das Rückenmark die Höhle durchzieht und sich in der Haut inseriert, und dass bei der Hydromyelocele Dura, Arachnoides, Pia und Rückenmark zu einer Höhle ausgeweitet sind."

Demgegenüber ist die Meinung Recklinghausens, die sich auf eine grosse Anzahl sehr genau untersuchter und vorzüglich beschriebener Fälle stützt, und die jetzt im grossen und ganzen allgemein anerkannt ist, folgende:

Zunächst unterscheidet er zwischen Spina bifida, einer mit einem Tumor verbundenen Wirbelspalte, und Rhachischisis, der offenen Wirbelspalte ohne Tumor, die entweder total (die ganze Wirbelrinne ist offen geblieben) oder partiell ist.

Im Gegensatz zu allen früheren Autoren wies Recklinghausen, wie Hildebrand schreibt, nach, „dass bei der Form, (von Spina bifida) deren Sack nach aussen genabelt und innen von Rückenmark durchzogen ist, das Aussenlager des Sackes ganz gesetzmässig von der Pia mater gebildet wird, die mit ihrer Innenseite nach aussen gewendet ist, während die Dura auf der Sackhöhe ganz fehlt. Nach aussen von der Pia fand er in der Mittellinie des Sackes einen Rest von Rückenmarksgewebe, die Area medullo-vasculosa, der nach oben und nach unten mit einer Öffnung direkt in das Rückenmark übergeht. Zu beiden Seiten von dieser Area medullo-vasculosa liegt die Pia frei zu Tage, nur von Epithel bedeckt, und erst an der Basis des Sackes findet sich normale Haut. Die Nerven, die den Sack entweder frei durchziehen oder entlang und in der Sackwand, gehen nicht vom Insertionspunkt des Rückenmarks, sondern von der ganzen Area aus. Das Wasser sitzt entweder zwischen zwei Blättern des Arachnoidalsackes oder zwischen Arachnoides und Pia. Damit hatte Recklinghausen den Zusammenhang dieser Form der Spina bifida, die er Myelocele nennt, mit der Rhachischisis posterior gefunden. Durch Entwicklung von sekundärem Hydrops entsteht die Myelocele aus der Rhachischisis. In beiden ist der Knochen, die Dura, die Arachnoides, die Pia und das Rückenmark gespalten. Bei der Myelocele aber ist ein Hydrops dazugekommen, der die Pia samt dem offenen Rückenmark sackartig vorbuchtet.

Als weitere Form der sackartigen Spina bifida stellte Recklinghausen die Myelocystocele auf, also die Form, wo im Rückenmark selbst eine Höhle vorhanden ist. Auch für diese Form wies er nach, dass die Dura defekt ist, dass

der Sack, abgesehen von der Haut von Arachnoides und Pia gebildet wird, der innen in ihrer ganzen Ausdehnung kontinuierliches Cylinderepithel aufgelagert ist, und die eine mehr oder weniger ausgeprägte Area medullo-vasculosa trägt, deren Höhle aber niemals von Nerven durchzogen ist. — Sehr häufig ist gleichzeitig eine Bauchblasendarmspalte vorhanden. — Diese Myelocystocele ist nach ihm viel häufiger, als man früher annahm.“ Es sei hier gleich erwähnt, dass diese Form der Spina bifida noch dadurch kompliziert sein kann, dass ausser der Höhle im Rückenmark selbst in den Arachnoidealräumen eine Flüssigkeitsansammlung stattfindet, dass also neben der Myelocystocele eine Meningocele auftritt. Diese Form wird als Myelocystomeningocele bezeichnet.

„Als letzte Form“, fährt Hildebrand fort, „stellt er die Meningocele auf; auch für sie behauptet er einen Defekt der Dura. Auf der Sackspitze sei nie Dura; der Sack werde von Arachnoides gebildet.

So spricht er also ganz direkt aus: bei allen Spinae bifidae trägt nicht nur die knöcherne Hülle, sondern auch jedesmal die Dura mater einen Defekt; während seine Vorgänger für alle Formen der sackartigen Spina bifida annahmen, dass die Dura mater intakt sei.“

Dieser letzten Behauptung Recklinghausens glaubt Hildebrand in etwas auf Grund seiner Untersuchungen widersprechen zu müssen; er sagt nämlich:

„Die schwerste Form ist die Rhachischisis post.; da ist alles gespalten: die Wirbel, die Rückenmarkshäute, das Rückenmark. Die Häute gehen getrennt von einander direkt in das subkutane Gewebe über, das Rückenmark, soweit es noch vorhanden, in die Epidermis.

Ganz dieselben Verhältnisse bietet die Myelocele dar, nur ist die Pia mit dem Rückenmark nach hinten durch einen Hydrops der Arachnoidea sackartig ausgebuchtet. Dieser

Hydrops sitzt entweder zwischen Pia und Arachnoidea, dann zieht das Rückenmark und die Nerven frei durch den Sack zur respektive von der Sackspitze, oder zwischen den beiden ventralen Blättern der Arachnoidea, dann verlaufen sie in der Sackwand zwischen aussen Pia und innen Arachnoidea.

Nun folgt die Form, bei der das Rückenmark und die weichen Häute geschlossen sind, Dura und Knochen aber defekt ist. — Bei dieser Form kann durch einen Hydrops im Zentralkanal, oder vielleicht auch einen der Syringomyelie ähnlichen Prozess eine sackartige Ausweitung des Rückenmarks selbst mit der Pia und der Arachnoides statthaben. So bekommen wir die Myelocystocele. Durch die Höhle ziehen keine Nerven. Die innerste Sackwand besteht aus Rückenmarkssubstanz, die stellenweise infolge der Verdünnung ganz fehlt, auf der ich auch nur stellenweise, nicht kontinuierlich ein Cylinderepithel habe nachweisen können. Oder es entsteht ein Hydrops hinten zwischen der Arachnoides und Pia, so erhalten wir eine Ausbuchtung der Arachnoides, eine Meningocele, deren Wand bloss von Arachnoides gebildet wird. Durch die Höhle können Nerven ziehen. In beiden Fällen wird der Sack, namentlich im Beginn von normal aussehender Haut bedeckt.

Schliesslich kann auch noch die Dura geschlossen sein, nur der Knochen ist defekt. Entsteht dann ein Hydrops zwischen Arachnoides und Pia, oder in der Arachnoides, so gibt es eine Ausbuchtung der Arachnoides und Dura, eine weitere Form der Meningocele. Dass letztere Form vorkommt, dass also Recklinghausens Ansicht über die Meningocele nicht richtig ist, dafür habe ich, glaube ich, ein absolut beweisendes Präparat . . . . . — Auch diese Form hat als Bedeckung gewöhnlich normale Haut. Auch hier können gelegentlich Nerven, die adhärent sind, durch den Sack ziehen.

Gelegentlich findet man noch eine dritte Form von

Meningocele, wo die Dura allein die Sackwand bildet, wo also die Flüssigkeit im Subduralraum sitzt . . . .“ —

Entgegen dieser Ansicht Hildebrands, dass die Dura die äussere Hülle einer Meningocele sein könne, verteidigt Muscatello in seiner grossen Arbeit „Über die angeborenen Spalten des Schädels und der Wirbelsäule“ die Vermutung Recklinghausens, dass die Dura mater, wie bei anderen Formen der Spina bifida auch bei der Meningocele in der Wand des Tumors fehle.

„Zunächst“, sagt er, „ist es nicht bewiesen, dass die von ihm (Hildebrand) in operativ entfernten Meningocelen gefundene, dicke innere Membran wirklich die Dura mater ist, da es sich ebensowohl um die verdickte Arachnoidea handeln kann. Auch das von Hildebrand als „absolut beweisendes“ angesprochene Präparat genügt meines Erachtens durchaus nicht zum Beweis, dass die äussere Wand des Sackes von der Dura mater gebildet wird; denn da bei diesem Präparat die Hautbedeckung fehlt, so liegt die Vermutung nahe, dass jene Membran aus dem Unterhautbindegewebe und anderen Weichteilen der dorsalen Wand besteht, in welchen sich die Dura verliert, ein Verhalten, wie wir es in allen Fällen von Spina bifida . . . . . angetroffen haben . . . . . —

Damit soll jedoch nicht behauptet werden, dass die Dura in allen Fällen von Meningocele fehlen muss; ich halte nur daran fest, dass die Annahme einer durch alleinige Ausstülpung der Dura mater gebildeten Meningocele bis jetzt auf keine ausreichend genaue Beobachtung gestützt ist.“

Als letzte Form der Spina bifida ist noch die Spina bifida occulta zu erwähnen. Ihr Sitz ist fast immer der untere Abschnitt der Wirbelsäule. Meist ist eine Knochenlücke nachzuweisen, über welcher die Haut entweder normal, oder dünn, gerötet wie eine zarte Narbe, oder endlich wie eine derbe Narbe anzusehen ist. Oft, wenn das letztere der Fall

ist, findet sich im Wirbelkanal heterologes Gewebe, ein Myofibrolipom, gefässhaltiges Bindegewebe u. a. — Entweder wird die Haut durch diese tumorartigen Gebilde etwas vorgewölbt, oder sie ist, der Knochenlücke entsprechend, eingesunken. Immer ist die Behaarung der Haut in der Umgebung der Spina bifida occulta vermehrt, es kann bis zur regelrechten Schweifbildung kommen. Begleitend treten oft Krümmungsanomalien der Wirbelsäule, Klumpfuss und neuroparalytische Geschwüre an den Füssen auf.

Diesem Überblick über die Lehre von der Spina bifida sei die Krankengeschichte und der Sektionsbericht von einem an dieser Krankheit gestorbenen Kindes, sowie eine nähere Beschreibung des von ihm stammenden Präparates angereiht.

Der Knabe B. H. wurde am 12. November 1901 geboren. Die Anamnese ergab, dass er von Geburt an „eine hühnereigrosse, bläulich gelbe Geschwulst auf der Grenze der Lumbal- und Sakraldornfortsätze“ hatte. Deswegen wurde er am 3. Dezember 1901 in die kgl. Universitäts-Kinderklinik in München gebracht. Der Status praesens ergab „eine eigrosse Geschwulst in der Gegend des Kreuzbeins, die bei Betastung Fluktuation zeigt.“ Bei starker Kompression der Geschwulst wölbt sich die grosse Fontanelle vor. Es besteht ausserdem ein linksseitiger Klumpfuss.“ Patient wurde am 8. Dezember aus der Klinik entlassen, „da eine Therapie nicht möglich ist.“

Am 9. Mai 1902 wird er wieder aufgenommen.

Am 10. Mai wird eine beim Patienten bestehende Phimose in Narkose, wie sich später zeigt, mit gutem Heilerfolg operiert.

24. Mai T. = 39,3—39,6.

„Wegen hohen Fiebers Untersuchung der Lunge, die nirgends Dämpfung ergibt, kein Bronchialatmen, dagegen zahlreiche feuchte Rasselgeräusche. Feucht warmer Umschlag.“

25. Mai T. = 40,0—40,7.
26. Mai 10½ Uhr Exitus.

Sektionsbericht vom 27. Mai 1902 (Herr Dr. Dürck), sechs Monate alter Knabe.

Anatomische Diagnose:

Meningomyelocele des Lendenmarkes; Rhachitis; schwere allgemeine Anämie; Atelektatische Herde in fast allen Lungenlappen.

Länge: 65, Körpergewicht: 5½. —

Gewichte: Linke Lunge: 55, Milz: . . . 12.
Rechte „ 65, Rechte } Niere: 55.
Herz: . . . 36, Linke }
Leber: . . . 235,

Äussere Besichtigung. — Organe der Lokomotion. — Männliche Kinderleiche. — Blasse Hautdecken. — Schädel symmetrisch. — Am Rücken über der unteren Lendenwirbelsäule und dem oberen Teil des Kreuzbeins ein pflaumengrosser, z. T. offenbar fluktuierender Sack, über welchem die Haut an zwei Stellen fehlt, und an deren Stelle eine gerötete Membran zu Tage liegt. Der linke Fuss in ausgesprochener Varusstellung. Fettpolster gut entwickelt, körnig. In der Bauchhöhle keine freie Flüssigkeit. — Zwerchfellstand 4 J. R. Thymus gross, bis auf die Herzohren herabragend. — Im Herzbeutel keine Flüssigkeit; Lungen frei. Pleurahöhle leer. Wurmfortsatz frei. Schleimhaut von Rachen und Ösophagus blass, glatt, frei durchgängig. Im Kehlkopf und Trachea ganz intakte Schleimhaut ohne Belag. Rippenepiphysen knopfartig aufgetrieben; auf dem Durchschnitt unregelmässige, zackige Verkalkungen. Auch an der unteren Femurepiphyse eine Knorpelerweichungs- und -verkalkungszone und hyperämisches Mark erkennbar.

Organe der Respiration. In beiden Lungen über allen Lappen kleine, bläuliche, einsinkende Partien von vermehrter Konsistenz. Gewebe ausserordentlich blass, pflaumenweich. An den erwähnten Partien der Luftgehalt vermindert, stellenweise aufgehoben. Hier ausgeschnittene Stückchen sinken im Wasser.

Organe der Cirkulation. Herz sehr schlaff. Subepicardiales Fett gar nicht entwickelt. Epicard glatt. Beide Ventrikel haselnussgross mit blasser, zäher Muskulatur. Endocard überall durchsichtig. An beiden Aortenklappen geringe Reste von durchscheinenden Gallertknötchen.

Peritoneum. Milz. Milz sehr klein, Pulpa glatt, dunkelbraunrot; Gerüst gut, Follikel nicht erkennbar.

Verdauungskanal. Magen kontrahiert, Schleimhaut dünn und sehr blass. Wenig coagulierte Milch enthaltend. Die ganze Darmschleimhaut sehr anämisch.

Im unteren Ileum die aggregierten Follikel als rötliche Beete etwas vorragend. Im Dickdarm die Solitärfollikel auf der runzligen Schleimhaut erkennbar.

Leber. Ziemlich gross, Oberfläche glatt, etwas fleckig. Verwaschene Flecken. Läppchenzeichnung deutlich. Die Centra als helle Pröpfchen gut sichtbar.

Harnapparat. Die beiden Nieren in ganz lockerer Fettkapsel. Oberfläche glatt. Parenchym blass. Rinde vom Mark kaum abgesetzt. Markkegel sehr hell. Nierenbecken eng. Hilus ohne Fettgewebe.

Nervensystem. Nach Eröffnung des Sackes, in demselben etwas rötliche Flüssigkeit. Am oberen Pol des Sacklumens eine für einen kleinen Finger durchgängige Öffnung, aus welcher der Conus medullaris des Rückenmarkes und alle Häute heraustritt. Das sehr verbreitete, untere Ende des Filum terminale und die Cauda equina sind an der hinteren Wand des Sackes befestigt, durch dessen Lumen mehrere z. T. velamentös ausge-

breitete feine Spangen hindurchziehen. Die Innenfläche des Sackes von einer glänzenden, glatten Membran ausgekleidet. Der ganze Wirbelkanal auffallend weit (Lumen daumendick). Von demselben aus extradural das Sacklumen sondierbar.

Beschreibung des Präparates. Über der Gegend vom oberen Rande des letzten Lendenwirbels bis unter die Mitte des Kreuzbeines erhebt sich eine fast genau halbkugelige Geschwulst mit einer Basis von 5 cm Durchmesser. Dieselbe erhebt sich an dem Pol ca. 2 cm über das Niveau des Rückens. Sie ist durch einen Schnitt, der, oben in der Körpermittellinie beginnend, nach links unten geht, geöffnet. Betrachten wir zunächst die Aussenfläche der Geschwulst, so sehen wir, dass gerade die Spitze derselben von einem 2—3 mm dicken, roten, Granulationen ähnlichen Gewebe eingenommen wird, dessen Gestalt ungefähr einem gleichseitigen Dreieck mit der Seitenlänge 2 cm entspricht, das etwa auf einer Spitze steht. Die rechte Hälfte dieses Dreiecks zeigt eine hellere, graurote Farbe, als die linke tief braunrote. Umgeben ist dieses rote Feld nach aussen ringförmig von einer unregelmässig gestalteten, in ihrer Breite zwischen $^1/_4$ und 1 cm schwankenden, glatten Membran von rein weisser Farbe. An diese reiht sich nach der Basis der Halbkugel zu ein Ring von überall deutlich gerunzelter, im rechten oberen Quadranten stärker pigmentierter Epidermis, die mit einem ringsum deutlichen Schnürring in die Haut des Rückens übergeht. Dieser Schnürring ist besonders an seiner unteren Hälfte mit zahlreichen 1—1 $^1/_2$ cm langen, blonden Haaren bewachsen, die sämtlich nach dem Pol der Kugel zu gerichtet sind. —

Der oben erwähnte Schnitt ermöglicht einen vollständigen Einblick in das Innere der Geschwulst. Die ganze Innenfläche des Sackes zeigt sich von einer glatten, glänzenden Membran bekleidet. Der Sack kommuniziert mit dem Rückgratkanal durch eine dem hinteren Bogen des letzten Lumbal- und ersten

Sakralwirbels etwa entsprechende, kleinfingerdurchlässige Öffnung. Aus dieser Öffnung tritt das Ende des Rückenmarkes, umgeben von seinen Häuten, heraus, zieht sagittal durch das Lumen des Sackes, um, sich stark verbreiternd, an der ventralen Fläche der rechten Hälfte des roten Dreiecks und an dessen Übergang in die weisse Membran zu inserieren. Von der ventralen Fläche des roten Feldes aus sieht man in der Wand des Sackes mehrere Nervenstränge verlaufen, ebenso ziehen dem Rückenmarksstrang aufgelagert Nerven durch die Höhle. Die im Sektionsbericht erwähnten dünnen, zarten Spangen sind zu sehen. — Der Defekt der hinteren Begrenzung des Rückgratkanals scheint sich — man kann, um die dort durchziehenden Gebilde nicht zu verletzen, nicht genau genug abtasten — auf die hinteren Bogen des letzten Lumbal- und ersten Sakralwirbels zu beschränken. Der an dem Präparat oberhalb der Geschwulst eine Strecke lang eröffnete Rückgratkanal zeigt eine ganz aussergewöhnliche Weite.

Es ist offenbar, dass man es hier mit einer Meningomyelocele zu thun hat. Man findet deutlich ausgebildet die drei Schichten der roten Area medullo-vasculosa, der Zona epithelo-serosa und der Zona dermatica. An der Area medullo-vasculosa ist, wenn man die in der Literatur beschriebenen Fälle zum Vergleich heranzieht, auffallend, dass ihr schwammiges Gewebe bis an die Grenze der Zona epithelo-serosa gleichmässig 2—3 mm dick ist, während sonst dasselbe nach den Rändern der Area zu sich stark zu verdünnen pflegt. — Man findet ferner als Beweis für die Myelocele das durch den Sack ziehende Rückenmark mit seiner Insertion an der Area. — Die stärkere Behaarung der Haut an dem Schnürring kommt bei allen Spinae bifidae vor. — Von den bei Meningomyelocele vorkommenden Begleiterscheinungen, wie Nabelhernie, Nabelschnurbruchdarmspalte, Lähmung der unteren Gliedmassen, der Blase und des Rektums, und des Klumpfusses, war in

diesem Falle nur der letztere vorhanden. — Seinem Sitze nach gehört dieser Fall zu der häufigsten Art der Meningomyelocelen, nämlich zu der lumbo-sacralen. Es folgen der Häufigkeit nach die M. cervicalis, thoracalis und endlich sacralis.

Die Frage über die Entstehung der Spina bifida im allgemeinen ist noch nicht entschieden. Ziegler fasst in seinem Lehrbuch die neueren Anschauungen folgendermassen zusammen: „Die Genese der Rhachischisis ist auf Agenesie und Hypoplasie der Rückenwülste, welche die Wirbelrinne der Wirbelbögen herstellen sollen, zurückzuführen, es ist auch die Agenesie des Rückenmarkes von allerfrühester Zeit her zu datieren. Ob es sich dabei um eine primäre Agenesie handelt, die schon im Keime gegeben war, oder ob von aussen wirkende Schädlichkeiten, vielleicht toxische Substanzen, äusserer Druck oder Einlagerung von Eihäuten sekundär die Entwickelung gehemmt, oder bereits Gebildetes zerstört haben, ist meist schwer zu entscheiden, doch spricht die symmetrische Verbreitung der Hemmungsmissbildung mehr für das erstere. Bei der mit herniöser Ausstülpung verbundenen Spina bifida sind die lokalen Defekte in der knöchernen Wirbelsäule und die mangelhafte Ausbildung der Dura mater, die am Ort der Ausstülpung meist fehlt, als das Primäre anzusehen. Das Wachstum der Säcke kann man durch kongestive und entzündliche Transsudation erklären, und es lassen sich manchmal auch noch Residuen entzündlicher Veränderungen, wie Verdickungen und Adhäsionsmembranen in der Pia nachweisen.“ Über die Entstehung der Myelocele schreibt Muscatello: „Die Rhachischisis und die Myelomeningocele bestehen in dem Ausbleiben des Schlusses der Wirbelrinne, in mangelhafter Bildung der spinalen Meningen und der Weichteile der Rückengegend mit Einschluss der epithelialen Bedeckung. Die Bildung des Tumors bei der Myelomeningocele entsteht durch Flüssigkeitsansammlung in einem

oder mehreren Subarachnoidalräumen infolge chronischer Entzündungsprozesse in den weichen Rückenmarkshäuten.“

Es erübrigt noch, die Frage der Therapie der Spina bifida zu erörtern. Was zunächst die Meningomyelocele anlangt, so ist die Mehrzahl der Autoren gegen eine operative Behandlung desselben; so de Ruyter, Muscatello, für die meisten Fälle auch Hildebrand; ein Verfechter der Operation ist Bayer, doch sind die Erfolge seiner Operationen, genau betrachtet, minimale. Und wie könnte es auch anders sein? Es fehlt eben ein Teil des Rückenmarks, und der daraus sich ergebende Ausfall in den Funktionen ist eben durch nichts wieder einzubringen. Auch lange Behandlung mit Elektrizität nach der Operation zeitigte natürlich keine Erfolge. Der einzige Nutzen derselben ist bei gut heilender Wunde der Ausfall der durch die Anwesenheit der Geschwulst bestehenden Gefahren. Doch auch dieser Nutzen kann leicht illusorisch werden. Denn die Area ist bald nach der Geburt oft Sitz von Eiterungen. Haben sich diese erst festgesetzt, so werden sie, da die Area wegen ihres Baues mit schwachen Desinficientien schwer zu reinigen ist, starke Desinficientien, aber, weil sie die noch vorhandene nervöse Substanz leicht vernichten, nicht angewandt werden können, nach der Operation leicht zu Meningitis führen. End lich droht bei der innigen Bedeckung mit Haut ein Verwachsen der nervösen Substanz mit dem Unterhautbindegewebe und somit ein Zugrundegehen derselben (Muscatello).

Die Operation besteht nach der von Koch angegebenen und von Bayer modifizierten Methode darin, dass zunächst zur schliesslichen Bedeckung der Wunde an der Basis der Geschwulst zwei Hautlappen gebildet werden. Darauf wird, je nachdem in der Wand des Meningensacks Nerven verlaufen, oder nicht, der ganze Sack, nachdem er frei präpariert ist, oder nur die Area mit der Ursprungsgegend der Nerven, mit

den Nerven und dem im Sack befindlichen Rückenmarksteil in den Rückgratkanal versenkt und die Hautlappen darüber genäht.

Bei der Meningocele empfiehlt sich der operative Heilungsversuch. Es wird dabei der Sack im Niveau des Rückgratkanals abgetragen, dann werden die Rückenmarkshäute darüber genäht und endlich die am Anfang gebildeten Hautlappen über den letzteren vereinigt.

Auch bei der einfachen Myelocystocele ist der blutige Eingriff zu empfehlen. Hildebrand sagt darüber: „Wendet man auf diese Form auch die einfache Methode der Excision des Sackes an, so opfert man damit ein Stück Rückenmark mit den hinteren Nervenwurzeln. Apriori erscheint das etwas riskant. Handelt es sich aber um einen grossen Sack, dann ist das Rückenmark auf der Dorsalseite meist ausserordentlich verdünnt, ja stellenweise überhaupt nicht mehr vorhanden. Es ist dann wohl kaum zu fürchten, dass durch das Wegschneiden eine Funktionsstörung einträte. . . . . Ist die Cyste aber noch klein, dann ist sie meist von dicker normaler Haut bedeckt, dann lässt man sie überhaupt unoperiert, oder, falls sie wächst und die Haut verdünnt, verfährt man wohl besser so, dass man die Haut von den weichen Rückenmarkshäuten, die den Cystensack bilden, nach beiden Seiten hin abpräpariert, dann den Sack punktiert, ihn in die Wirbelhöhle reponiert und darüber einen dicken Haut- respektive Hautmuskellappen legt.“

Bei den komplizierten Formen der Myelocystocele ist von einer Operation meist abzuraten.

Immer ist die Operation nach allen Autoren durch das Bestehen eines Hydrocephalus unbedingt kontraindiziert.

Bisher ist nur von der blutigen Operation der Spina bifida die Rede gewesen. Von anderen Methoden der Therapie genügt es, kurz anzuführen die Kompression, die Punktion, Incision, die parenchymatösen Injektionen in die Sackwand,

die Elektrolyse, die alle als nutzlos, ja oft gefährlich verlassen sind. Ebenso ist heute die besonders in Italien lange übliche Methode der Umschnürung des Sackes an seiner Basis nicht mehr üblich. — Ein Verfahren, das in neuerer Zeit viel von sich reden machte, ist das von Brainard-Morton empfohlene. Dasselbe besteht darin, dass 1—4 ccm Jodylglycerinlösung in die Cystenhöhle injiziert und darauf zusammen mit dem Tumorinhalt wieder entleert werden. Diese Methode ist keinesfalls für alle Arten der Spina bifida anwendbar und birgt die Gefahr in sich, dass durch die injizierte reizende Substanz adhäsive Meningitis entsteht. Ausserdem hat sie mit den vorher erwähnten Methoden das gemeinsam, dass man operiert, ohne über die anatomischen Verhältnisse des Operationsfeldes im klaren zu sein.

Für die Überlassung und Durchsicht dieser Arbeit sage ich Herrn Dr. Dürck meinen besten Dank. Ganz besonderen Dank schulde ich Herrn Professor Dr. Herzog dafür, dass er mir in liebenswürdigster Weise den grössten Teil der einschlägigen Literatur aus seiner Privatbibliothek zur Verfügung stellte.

Literatur.

1. F. v. Recklinghausen: „Untersuchungen über die Spina bifida.“ Virchow Archiv. Bd. 105. 1886.
2. G. Muscatello: „Über die angeborenen Spalten des Schädels und der Wirbelsäule.“ Archiv für klinische Chirurgie. Bd. 47. 1894.
3. Hildebrand: „Die Behandlung der Spina bifida.“ Archiv für klinische Chirurgie. Bd. 46. 1893.
4. Curtius: „Beitrag zur Pathologie der Spina bifida lumbo sacralis.“ Archiv für klinische Chirurgie. Bd. 45. 1893.
5. Marchand: „Spina bifida.“ Eulenburgs Real-Encyclop d. ges Heilk. 1889.
6. Birch-Hirschfeld: Lehrbuch der pathol. Anatomie. 1887.
7. Ziegler: Lehrbuch der allgemeinen und speziell pathol. Anatomie. 1898.

Lebenslauf.

Geboren am 3. IV. 1873 in Pitesci (Rumänien), evangelischer Konfession, besuchte ich von Herbst 1878 bis 1882 die deutsche Schule in Bukarest. 1883 im Januar kam ich nach Breslau, besuchte dort zunächst eine Privatschule, von 1885 an das Kgl. König Wilhelm-Gymnasium, welches ich im September 1893 absolvierte. Von Herbst 1893 an studierte ich an den Universitäten zu Leipzig, Breslau und München Medizin. In München beendete ich die ärztliche Vorprüfung im Herbst 1898. Die Approbationsprüfung legte ich auch in München ab und beendete sie im November 1901.

Franz Zorn.

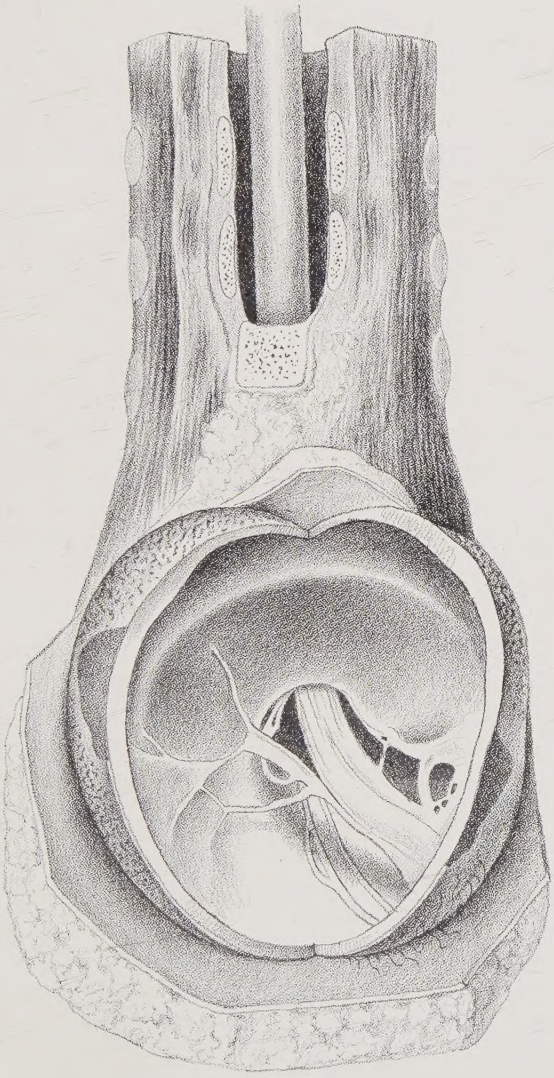

C. Krapf, gez.